Aus dem Pathologischen Institut der Universität Göttingen.
Direktor: Professor Dr. Gg. B. Gruber.

Zur Kenntnis des Dünndarm-Verschlusses an Hand des Göttinger Sektionsgutes von 1912-1936.

(Besondere Beobachtungen von Mesenterialvenenthrombose zusammen mit Ileus).

Dissertation

zur

Erlangung des Doktorgrades
der Medizinischen Fakultät
der Georg-August-Universität zu Göttingen

vorgelegt im Frühjahr 1937

von

Ilse Lange.

Göttingen 1938

Druck: Göttinger Handelsdruckerei.

Dekan: Prof. Dr. B. Krantz.

Berichterstatter: Prof. Dr. Gg. B. Gruber.

Tag der mündlichen Prüfung: 21. Januar 1938.

Nach dem „Kritisch-etymologischen-medizinischen Lexikon“ von Ludwig August Kraus, das 1844 in Göttingen erschienen ist, leitet sich der Name Ileus folgendermaßen her:

Ileus, Ilius, Eileus (griechisch: oileos oder eileos), eine Verwicklung der Därme mit entzündlichen Zufällen, mit Koterbrechen usw. v. εἰλέω, ἰλέω (zusammen-)wickeln. Wir verwenden heute die Bezeichnung „Ileus“ kurzweg für Erscheinungen des Darmverschlusses.

Der Name Ileus ist nur ein Sammelbegriff, da er auch auf Fälle angewandt wird, in denen der klinische Begriff Ileus nicht durch die pathologisch-anatomische Diagnose einer Darmverwicklung oder einer ihr gleich zu setzenden, morphologisch greifbaren Lichtungsenge ersetzt werden kann. Wenn das so ist, dann wird es nicht wundernehmen, daß auch mit allen diagnostischen Hilfsmitteln der Neuzeit es dem Kliniker oft nicht gelingt, eine genaue pathologisch-anatomische Diagnose im Fall des Darmverschlusses zu stellen. In der Tat sind bei der großen Bedeutung und Gefahr des Darmverschlusses an seiner Klärung alle Gebiete der praktischen Medizin in gleicher Weise interessiert.

Die Geschichte des Ileus.

Bei den Schriftstellern des Altertums trifft man die Bezeichnung Ileus (inflammatorius), jedoch nicht in der heute gebräuchlichen Anwendung. Der Name diente als Sammelname für die meisten Erkrankungen des Unterleibes überhaupt.

Als Ursache und Wesen des Ileus wurde nach Schriften von Hippokrates eine Entzündung des Darmes angenommen:

„Resiccatur enim intestinum et constipatur ex inflammatione, ita ut neque flatum neque alimenta transmittat. Venter durus fit et vomit interdum imprimis quidem pituitosa, deinde vero biliosa, tandem etiam stercus“.

Während Hippokrates hauptsächlich Flatus als das veranlassende Moment einer zum Ileus führenden Entzündung ansah, waren nach Galen der Stillstand der Peristaltik und unüberwindliche Obstipation oder Umkehr der Peristaltik mit Erbrechen von Kot die Ursache des Ileus.

Auch er sah als ätiologischen Faktor für die Lähmung des Darmes die Entzündung. Daß mechanische Momente einen Darm-

verschluß bewirken können, war unbekannt; sie wurden als Folgestand aufgefaßt.

Erkennung der mechanischen Ursache.

Die Lehre von Hippokrates und Galen war so festgewurzelt, daß selbst nach Kenntnis der verschiedensten mechanischen, den Darmverschluß bedingenden Momente, wie sie im 16. und 17. Jahrhundert durch eingehende Untersuchungen der Anatomen aufgedeckt wurden, noch bis Anfang des 18. Jahrhunderts solche mechanischen Störungen als Folgezustände des Ileus inflammatorius angesehen worden sind.

Erst als die alte Humoralpathologie Ende des 18. Jahrhunderts ihre Geltung verlor, trat an die Stelle des Allgemeinbegriffes „Ileus" eine Einteilung nach den anatomisch erkennbaren Krankheitsursachen.

Man versteht seitdem unter Ileus nicht nur den ausgesprochenen Symptomenkomplex mit seinen vier Kardinalsymptomen:

Stuhlverhaltung,
Erbrechen gallig-fäkulenter Massen,
Meteorismus,
Leibschmerzen,

sondern Ileus ist entsprechend seiner Etymologie ein Sammelbegriff für alle Krankheiten des Darmes, die mit Störung der Darmfunktion und der Darmpassage einhergehen. Auch wenn nur beginnende Erscheinungen einer solchen Störung vorliegen, rechnet man die Fälle schon zum Ileus.

Einteilung der Formen des Ileus.

Die Unvollständigkeit und Mängel solcher Einteilung des Ileus gehen schon daraus hervor, daß immer wieder Versuche gemacht wurden, einschlägige Vorkommnisse unter gemeinsamen Gesichtspunkten zusammenzufassen, um ein bestimmtes Schema zu bekommen.

Der Vorschlag einer Trennung der Ileusfälle in solche mit angeborener und erworbener Krankheitsursache, ebenso die Trennung in totalen Verschluß und teilweise behinderte Permeabilität, wurde sehr schnell als unbrauchbar wieder fallen gelassen.

Leichtenstern führt zwei Einteilungen an, von denen die eine das klinische Bild, die andere das anatomische Substrat allein berücksichtigt:

I. Einteilung nach klinischen Gesichtspunkten:

1. Ursachen, welche gewöhnlich in akuter Weise sofort zum totalen, definitiven Darmverschluß führen.
2. Ursachen, welche meist akut auftreten, zwar nicht totalen Verschluß, wohl aber erhebliche Permeabilitätsstörungen veranlassen.
3. Ursachen, welche langsam entstehen.

II. Einteilung nach anatomischen Ursachen:

1. Ursachen durch Kompressionen. (Aufhebung des Darmlumens durch Druck von außen.)
2. Ursachen, welche das Darmlumen verstopfen, Obturationen.
3. Ursachen, welche von der Darmwand selbst ausgehen oder auf sie übergreifen.

Die Schwierigkeiten einer guten Einteilung gehen auch aus der Preisarbeit von Duchaussay von 1860 hervor, in der er ein langes und ausführliches Einteilungsschema angibt:

1. Teil: Nervöse Verengerung, spastische Verengerung.
2. Teil: Verengerungen, gegeben durch wirksame Kräfte, die man erst nach dem Tod erkennen kann.

Diese inneren Verengerungen können sich direkt ausdehnen auf die Därme selbst oder ebenso gut auf ihr Mesenterium; das ist ein sicherer anatomischer Unterschied.

1. Verlegungen des Mesenteriums,
2. Verlegungen des Darmes.

Verlegungen des Darmes:

1. Reihenfolge: Kräfte, welche vorhanden sind in dem verengerten Darmrohr oder in den Wänden dieses Rohres.
2. Reihenfolge: Kräfte, die wirksam sind außerhalb des verengten Teiles des Darms.

Die erste Reihenfolge unterteilt sich in zwei Gruppen:

1. Gruppe: Ursachen, die Verbindung haben in ihrem Gefüge mit der Wandung des verengerten Punktes.

Zentrale Invaginationen
Laterale Invaginationen
Äußere Hernien
Drehungen des Darmes und des Mesenteriums.
Membranen, die eine Scheidewand bilden.

Fibröse Polypen.
Papilläre Hypertrophie.
Verengerungen durch Krebs.
Verengerungen durch Hypertrophie.
Verengerungen durch Serosa.
Entzündliche und narbige Verengerungen.
Anhäufung von Flüssigkeit in der Darmwand.
Adhäsion von 2 gegenüberliegenden Punkten der Mukosa.

2. Abschnitt: Ursachen ohne Zusammenhang des Gewebes mit dem Darmrohr.

1. Ursachen, die durch den Organismus geschaffen sind.
Pakete von Lymphknoten.
Verhärtete oder angehäufte Kotballen.
Verwachsungen und Steine des Darms.
Gallensteine.
Würmer.

2. Ursachen, die von außen gekommen sind.
Nadeln, Knochen, Kerne, pflanzliche Schalen, Pferdehaare usw. (Diese Fremdkörper können vorkommen im Appendix und in einem Divertikel des Ileums so gut wie im Darm selbst.)

Die 2. Gruppe umfaßt ebenfalls 2 Abteilungen.

1. Kräfte der Neubildung.
Stränge, Streifen, Adhäsionen.

2. Normale Organe.
Divertikel.
Appendix.
Umschlingung eines Teiles des Darmes mit einem anderen.
Ein Teil des Darmes um einen anderen Teil und ein anderes Organ.
Eine Ruptur der Scheidewand einer Invagination drosselt den Wulst ab, der herausweicht.

1. Abschnitt: Ursachen, die bedingt sind durch den Darm oder seine Anhänge.

Mesenterium, das einen Strang bildet oder eine Öffnung bietet oder Tumoren.
Zusammengerolltes Netz oder eine Öffnung bietend.
Mesocolon, das einen Strang bildet oder eine Öffnung darbietet.

2. Abschnitt: Verengerungen die durch andere Organe bedingt sind.
Milz.
Pankreas.
Harnstrang.
Fibröse Tumoren des Uterus.
Gravider Uterus, Uterusruptur.
Ovarialcyste.
Krebs, Steine.
Auseinanderklaffen der Muskelschicht.
Phlegmone der Fossa iliaca.
Öffnungen des Peritoneum parietale.
Öffnungen der Bauchwand.

Man sieht schon aus der Zusammenstellung der französischen Schule, daß für die Betrachtung des Ileus volle Rücksichtnahme auf die besondere Art der Darmfunktion genommen werden muß, insofern sie durch Eigenbewegung dem Transport der Ingesta dient.

Die verschiedenen Bewegungen des Darmes.

Die Kenntnisse der Physiologie, der Peristaltik und der Abhängigkeit der Darmbewegung von zentralen Einflüssen sind zur Erklärung der soviel diskutierten, fraglichen Antiperistaltik, zur Erläuterung der Invaginationen, des spastischen und reflektorisch paralytischen Ileus notwendig. Der Nachweis, daß die Peristaltik das wesentliche Agens zur Entstehung von Achsendrehung, Knotenbildung usw. ist, hat das Interesse an diesen Fragen bedeutend erhöht.

Es gibt:

3 Arten von physiologischer Darmbewegung:
1. Die einfache peristaltische Welle.
2. Die Pendelbewegung.
3. Die Rollbewegung.

Zu 1. Die peristaltische Welle geht immer nur kraniokaudal; es handelt sich dabei um eine Reflextätigkeit, die verursacht wird durch einen lokalen Reiz der Darmwand, und zwar durch Vermittlung des Auerbachschen Plexus.

Zu 2. Bei der Pendelbewegung findet eine gleichzeitige rhythmische Kontraktion der Längs- und Ringmuskulatur, ein Schlagen des Darmes statt.

Die Kontraktion wird wahrscheinlich von Muskelfaser zu Muskelfaser weitergeleitet.

Zu 3. Bei der Rollbewegung wird der Darminhalt schnell durch ein längeres Darmstück bis zu 20 cm fortbewegt. Diese stürmischen Bewegungen werden von manchen Autoren einfach als normale, besonders lebhafte peristaltische Wellen angesehen.

Pathologische Darmbewegung.

1. Pathologisch gesteigerte Peristaltik.
2. Die tonische oder tetanische Kontraktion.
3. Die Antiperistaltik.

1. Die Grenze zwischen gesteigerter und pathologischer Peristaltik ist schwer zu bestimmen. Letztere kann vorkommen nach Nothnagel:
   1. bei abnormem Verhalten des Darminhaltes (saure Beschaffenheit, starke Gasbildung),
   2. bei Einführung von Abführmitteln,
   3. bei Einwirkung von thermischen oder chemischen Darmreizen,
   4. infolge von Gemütsbewegungen,
   5. bei Neurasthenikern,
   6. bei akut entzündlichen Zuständen des Darmes,
   7. bei Enterostenose.

Tetanische Kontraktion

kommt vor bei leerem und bei gefülltem Darm.

a) Tonische Kontraktion findet statt bei Koliken, Enteritis acuta, bei Geschwüren usw.

b) Die 2. Form der tetanischen Kontraktion ist die für den Obturationsileus wichtige Steifung des Darmes bei Stenosen.

Antiperistaltik — Koterbrechen.

Lange galt die Antiperistaltik als Ursache des Koterbrechens. (Kirstein). Erst nach den Experimenten von Prutz und Ellinger wurde festgestellt, daß es keine echte Antiperistaltik gibt.

Den Vorgang des Koterbrechens bezeichnet man seitdem sehr passend als Überlaufen des Darminhaltes in den Magen. Nothnagel hat diese Kontraktion, die den Darminhalt nach oben befördert, als „Rückstoßkontraktion" bezeichnet.

Sekretion und Resorption der Darmwand bei Ileus.

Es ist bekannt, daß bei Darmverschluß eine Vermehrung der Sekretion infolge der Stauung des Darminhaltes eintritt. Das

ist leicht verständlich infolge entzündlicher Vorgänge, die sich alsbald an dem geschädigten Darm einstellen; man erkennt sie an der Gefäßinjektion sowohl der Schleimhaut als auch der Serosa.

Die Resorptionsfähigkeit von gereizten, geblähten Darmschlingen, die nicht allzu lange geschädigt waren, ist größer als die von normalen. Nur bei schweren Veränderungen der Darmwand erfolgt die Resorption langsamer. Durch die gesteigerte Resorptionsfähigkeit des Darmes bei Verschluß erklärt sich die haufig vorkommende Autointoxikation durch Ingesta und ihre Verarbeitungsstoffe.

Pathologisch-anatomische Veränderungen am Darm beim Darmverschluß.

Bei irgendeinem Passagehindernis tritt oberhalb desselben durch Füllung und Dehnung des zuführenden Rohres nach verhältnismäßig kurzer Zeit eine Hypertrophie der Muskulatur ein. Und zwar ist es eine Arbeitshypertrophie, die sich nach aufwärts erstreckt und große Teile des Darms betreffen kann. Sie soll hauptsächlich auf einer Neubildung, nur in geringem Grad auf einer Vergrößerung der Muskelfasern beruhen.

Außerdem treten im Bereich der dilatierten und hypertrophischen Schlingen stets Gefäßerweiterungen auf, wodurch die Schlingen aufwärts vom Hindernis eine gleichmäßig intensive Rötung zeigen, während der abführende Darmteil meist blaß und anämisch aussieht.

Besteht der Darmverschluß länger, so kann durch die Stauung des Darminhaltes schnell eine Entzündung der Schleimhaut hinzutreten; sie wird blaurot, infarziert, schließlich treten geschwürige Prozesse auf. Die Entstehung von Ulcera in den dilatierten Darmpartien oberhalb einer Verengerung wird verhältnismäßig häufig beobachtet.

Als Entstehungsursache ist heute nach Wilms wohl allgemein die Auffassung von Kocher übernommen, daß die Dehnung der Darmwand und eine dadurch eintretende Zirkulationsstörung der Hauptgrund sei.

Die Auffassung mancher Forscher, daß diese Geschwüre sich bilden durch den Druck harter Kotballen, und ihre Entstehung analog sei der Entwicklung jener bei chronischer Obstipation und Koprostase vorkommenden Ulcera, ist wahrscheinlich nicht richtig.

Prutz beschuldigt ebenso wie Kocher die übermäßige Dehnung des Darmes und die damit eintretende Zirkulationsstörung als die Hauptursache der Geschwüre. Nur glaubt er, daß sich die

Ziskulationsstörungen im wesentlichen im venösen Gebiet abspielen, indem durch die Dehnung ein Hindernis im Abfluß des Blutes gesetzt sei. Die Venen sollen sich erweitern und das Blut in ihnen durch Stauung thrombosieren. Damit soll die Gelegenheit gegeben sein zu kleinen Blutungen in die Schleimhaut, also zu einer Art Stauungsblutung, durch die dann eine Nekrose und das Geschwür entstehen.

Nach dieser Auffassung müßten sich also folgen: — Dehnung — venöse Stauung — Thrombose — Blutung — Nekrose — Ulceration.

Aus der Beobachtung jedoch, daß in manchen Fällen trotz lang dauernder Dehnung und Kotstauung keine Geschwüre entstehen, muß man annehmen, daß auch noch andere Bedingungen für die Bildung von Geschwüren maßgebend sind.

Nach v. Greyz kommt durch eine länger dauernde Überdehnung des Darmes eine Gefäßlähmung zustande, die zu venöser Hyperämie führt, sobald die Spannung der Darmwand nachläßt. Das Nachlassen geschieht in den Ruhepausen zwischen den peristaltischen Kontraktionen, bei denen der Innendruck hochgradig gesteigert und dadurch schließlich eine Parese der Vasomotoren bedingt ist. Dieselbe hat eine Hyperämie zur Folge, noch bevor eine toxische oder infektiös-entzündliche Gefäßlähmung eintritt. Diese rein funktionelle Hyperämie betrachtet v. Greyz als prädisponierendes Moment für die Entstehung von Dehnungsgeschwüren.

Andere Autoren nehmen als Ursache der Geschwüre Infektion und Intoxikation durch den Darminhalt an; sie fassen also die Geschwüre auf als die Folge einer Enteritis ulcerosa.

Die vielen verschiedenen Theorien zeigen, daß es bis jetzt noch nicht geglückt ist, vollkommene Klarheit in diesem Punkt zu schaffen, von dem nur das eine ganz sicher ist, daß eine Verwicklung vieler ursächlicher Teilumstände zur Ulceration Anlaß gibt.

In der folgenden Tabelle werden auf Wunsch von Herrn Prof. Mogena (Madrid) ausschließlich Ileusfälle des Dünndarmes zusammengestellt.

Es handelt sich um das Sektionsgut des Göttinger Pathologischen Institutes, ein Beobachtungsgut, das durch 25 Jahre hindurch verfolgt wurde, und zwar von 1912 bis 1936 einschließlich. In dieser Zeit sind im Pathologischen Institut 9819 Sektionen ausgeführt worden; davon ist bei 94 Fällen die pathologisch-anatomische Diagnose „Ileus des Dünndarms“ gestellt, also in nicht ganz 1 %.

Nach den Göttinger Sektionsprotokollen kommt weitaus am häufigsten der Strangulationsileus des Dünndarms vor, und zwar in 42 von 94 Fällen, das sind ungefähr 45%. An 2. Stelle ist der Volvulus mit 12 Fällen (= 12,8%) vertreten. Dann folgt Ileus durch Kompression mit 10 (= 10,6%) Fällen, Entzündung der Darmwand mit 9 Fällen (= 9,6%), Invagination mit 7 Fällen (= 7,5%), funktioneller Ileus mit 5 Fällen (= 5,3%), Ileus durch Gallensteine und bösartige Tumoren mit je 3 Fällen (= 3,2%) und zuletzt Ileus durch Fremdkörper, Tuberkulose und Traumatismus mit je 1 Fall (= 1,1%).

Nach dieser Statistik bilden die akuten Darmokklusionen den größten Anteil der vorkommenden Fälle, nämlich 81 akute gegenüber 13 chronischen

Die gefundenen Zahlen zeigen, daß in der Provinz Hannover mehr Männer als Frauen an Dünndarmileus zugrunde gehen. Es wurden in den 25 Jahren 60 Männer, dagegen nur 34 Frauen mit der Todesursache Ileus des Dünndarms seziert, das ergibt ungefähr ein Verhältnis von 100:57.

Die Möglichkeit des Darmverschlusses besteht wie die Tabelle ergibt, an jeder Stelle des Dünndarmes. Die Prädilektionsstelle jedoch ist wohl das Ileum, hauptsächlich dessen unterer Teil; denn von 94 Fällen ist 70 mal der Verschluß des Dünndarmes als im Ileum lokalisiert gemeldet.

(Tabelle siehe nächste Seite!)

Einige durch ihre Entstehung besonders bemerkenswerte Beobachtungen sollen nun noch ausführlicher herausgestellt werden.

1. Durch Meckel'sches Divertikel.

Klinische Angaben: August Th., 43 J., Landwirt gestorben am 29. XII. 15.

Operation*): Am 27. XII. 15: Leicht entzündetes Meckel'sches Divertikel mit fingerdickem Lumen. Adhäsionen: Entero-Anastomose. Exitus 29. XII. 15.

Pathol.-anatomische Diagnose:

Peritonitis acuta (Diapedese). Hämorrhagische Erosionen des Magens, helle Flecken der Leber; „atrophische" oder hypoplastische Fensterung der Aortenklappen.

---

*) Herrn Prof. Stich, dem Direktor d. chir. Klinik d. Univ. Göttingen, danke ich für d. frdl. Erlaubnis d. Durchsicht u. Benutzung d. einschläg. Krankengeschichten.

Akute und chronische Darmokklusionen.

Gesamtzahl der Obduktionen akuter Okklusionen 81
Gesamtzahl der Obduktionen chronischer Okklusionen 13
Unter welcher Gesamtzahl von Obduktionen? 9819

Ursachen		Anzahl der Fälle	Alter			Geschlecht		Lokalisierung	Mit Veränderung von				Bestand Blockierung d. mesenterialen Kreislfs.	Bemerkungen
			0—15	15—60	60—100	M	F		Schleimhaut	Peritoneum	Lunge	Herz		
innerhalb der Wand	Gallensteine	3		1	2		3	1) Duodenum 2) Ileum 3) oberer Dünndarm	2	2	2	1	—	
	Würmer	—												
	Kottumore	—												
	Fremdkörper	1		1		1		Im Anfangsteil des neuen Ausgangs ins Duodenum	—	—	—	—	—	Durch gewanderte Tupfer
An der Wand	Bösartige Tumoren	3		1	2	2	1	1) Oberer Dünndarm 2) Mittlerer Dünndarm 3) Unterer Dünndarm	2	1	2	1	—	
	Gutartige Tumoren	—												
	Entzündung	9	4	3	2	6	3	1) 1 Fall im ob. Dünndarm 2) 8 Fälle im Ileum	9	6	4	2	—	
	Tuberkulose	1		1			1	Im Dünndarm	1	1	1	—	—	
	Traumatismus	1		1			1	Im Ileum 30 cm oberhalb des Coecums	1	1	—	—	—	

	Invagination	7	5	1	1	5	2	1) 1 Fall im Jejunum 2) 6 Fälle im unteren Ileum (Ileocoecalklappe	7	2	2	1	—	
Außerhalb der Wand	Strangulation	42	7	29	6	28	14	1) 37 Fälle im Ileum (meist unteres) 2) 5 Fälle im Jejunum	24	27	29	18		
	Volvulus	12	2	9	1	8	4	1) 3 Fälle im Jejunum 2) 5 Fälle unterer Dünndarm 3) 4 Fälle gesamter Dünndarm	7	8	5	1		1) durch incarcerierte Hernie 7 Fälle 2) durch tuberkulöse Lymphdrüsen 1 Fall 3) durch Adnextumor 1 Fall
	Kompression durch	10	1	4	5	6	4	1) 2 Fälle im Jejunum 2) 8 Fälle im Ileum	7	8	3	4	1	4) durch Abknickung des Darm 1 Fall
Funktionelle	durch	5	—	4	1	4	1	1) 1 Fall größter Teil des Dünndarms 2) 3 Fälle Ileum 3) 1 Fall Jejunum	4	3	2	3	2	a) durch Thrombose der Mesenterialgefäße 2 Fälle b) paralytisch 1 Fall c) paralytisch bei Peritonitis 1 Fall

Sektionsbericht des Abdomens:

Verklebung der tympanitischen Darmschlingen (in der oberen Bauchgegend lose) mit der Wunde und der Vorderwand der Bauchhöhle. Schlingen des Dünndarms, welche bis in die Mittellinie reichen und rechts von derselben liegen, stark gerötet und fingerbreit untereinander durch Fibrin leicht verklebt, welches auch die oberste Schlinge leicht bedeckt. Links sind bei Eröffnung der Bauchhöhle Dünndarmschlingen nicht sichtbar. Erst nachdem die rechts gelegenen Darmschlingen herausgeschoben sind, werden die links gelegenen, dem oberen Dünndarm angehörigen, gleichfalls unter dem Netz her nach rechts gezogen und als erweitert festgestellt; je näher dem Duodenum, desto blasser die Oberfläche.

Beim Verfolgen der schwappend gefüllten, leicht zerreißlichen, etwas dickwandigen Dünndarmschlingen nach unten, gelangt man in die Oberbauchgegend zu einer Entero-Anastomose (siehe Abbildung 1).

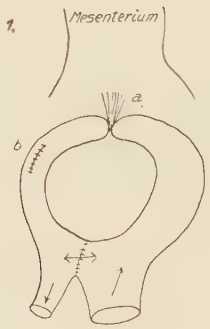

Abbildung 1.

Die zuführende Schlinge ist breit; nach 20 cm weiterem Verlauf plötzlich Kaliberänderung des Darmes (bei a) durch zarten fibrösen Strang bedingt, der vom fettreichen Mesenterium auf den Darm herüberreicht. Hier ist eine Knickung, dahinter ist der Dünndarm kaum kleinfingerbreit. Die Länge des engen Teils bis zum Coecum beträgt 90 cm. Etwas unterhalb von dem Knick a liegt bei b die Stelle, wo das Meckel'sche Divertikel abgetragen wurde, jetzt Naht der Darmwand. Diese Naht wie Anastomosennaht schließen fest.

2. Strangulationsileus.

Karoline G., 59 Jahre, gestorben 26. VI. 17.
Alte Operation: 26. VI. 15 an Hernia crur. incarc.
Erneute Operation wegen Darmlähmung 21. VI. 17: Darm ist in der ganzen Länge der alten Narbe mit der Bauchwand verwachsen. Ein großes Konvolut von Dünndarmschlingen ist unlösbar miteinander verbacken. Unter einem Mesenterialschlitz rechts zieht eine Dünndarmschlinge hindurch, die von dem gefäßhaltigen Mesenterialstrang derartig abgeschnürt wird, daß der Schnürring völlig morsch und nekrotisch ist. Resektion eines 12 cm langen Darmstückes. Seitliche Anastomose zum unteren Ileum.

Pathologisch-anatomische Diagnose.

Entero-Anastomose, Darmresektion. Zahlreiche Darmverwachsungen. Dehnungsgeschwüre im oberen Ileum und unteren Leerdarm (Jejunum). Peritonitis fibrin. purulenta.

Sektionsbericht des Abdomens.

Bei Eröffnung entleert sich zischend, übelriechendes Gas. Die Darmschlingen sind gebläht, untereinander verklebt und mit Eiter und brauner, wie flüssige Kotmassen aussehender Menge belegt. An der rechten Seite der Bauchhöhle liegt eine Anastomosennaht. Es läßt sich feststellen, daß ihr absteigender Schenkel der unterste 50 cm lange Teil des Ileums ist. Zu welchem Darmteil der zuführende Schenkel gehört, ist erst festzustellen, nachdem der Magen mit dem gesamten Darm in toto aus der Bauchhöhle entfernt ist und mit großer Mühe die unendlich zahlreichen Verwachsungen losgetrennt und entwirrt sind. Die Anastomosennaht liegt vom Abgange des Jejunums vom Duodenum aus 2,80 m entfernt. Der hochliegende Teil des Ileums von 1,20 m Länge bildet durch eine Naht einen Blindsack, der unterste Teil des Jejunums ebenfalls einen von 8 cm Länge. In dem ausgeschalteten 1,20 m langen Darmstück befinden sich mehrere Dehnungsgeschwüre und Perforationen in die Bauchhöhle. Die Schleimhaut des Darmes erscheint zunderig weich. Auch in der Wand des abführenden Schenkels einige schmutzige weichere Stellen (siehe Abb. 2).

3. Ileus durch Strangulation und Torsion.

Otto Oh., 56 J., Arbeiter Ex., 12. V. 20.
Klinische Diagnose: Hernia epigastrica? Ca ventriculi?
Operation: (8. V. 20) nach Billroth II wegen Ca des Magens.

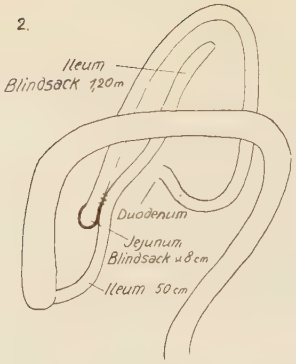

Abb. 2.

Pathol. anat. Diagnose: Resektion des Pylorus wegen Karcinom. Hernienartige Durchwanderung des größten Teiles der Dünndarmschlingen zwischen Gastro-Enterostomie und hinterer Bauchwand mit Torsion und Strangulation des zuführenden Dünndarmschenkels. Beginnende Infarcierung der durchgetretenen Dünndarmschlingen. Konfluierende Bronchopneumonie in beiden Unterlappen mit leichter eitrig fibrinöser Pleuritis.

Sektionsbericht des Abdomens.

Der Magenstumpf ist hinter dem Querkolon nach abwärts und mit seinem Pylorusende durch Gastro-Enterostomie retrocolica mit der Duodeno-Jejunalschlinge verbunden, das obere Duodenalende ist blind verschlossen. Der zuführende Schenkel der Jejunumschlinge ist stark angespannt, von dunkelrot-bläulicher Farbe; der abführende Schenkel schlägt sich hinter der zuführenden herum nach der linken Körperhälfte. Dieser sowie der weitaus größte Teil des Dünndarms ist von dunkelrötlich-blauer Farbe. Nur etwa 1 m des untersten Ileums ist kollabiert und von der gewöhnlichen blaßgrauen Farbe. Die Gastro-Enterostomie ist entgegengesetzt dem Uhrzeiger torquiert. Es hat sich das ganze Konvolut geblähter Dünndarmschlingen hinter dem zuführenden Jejunumschenkel durchgezogen (siehe Abb. 3).

4. Ileus durch Fremdkörper.

Walter M., 58 Jahre, Apotheker, Exitus 29. III. 24.
Klinische Diagnose:

1. Ulcus duodeni perforans, Magenresektion nach Billroth II.
2. Cholelithiasis (Cholecystektomie).

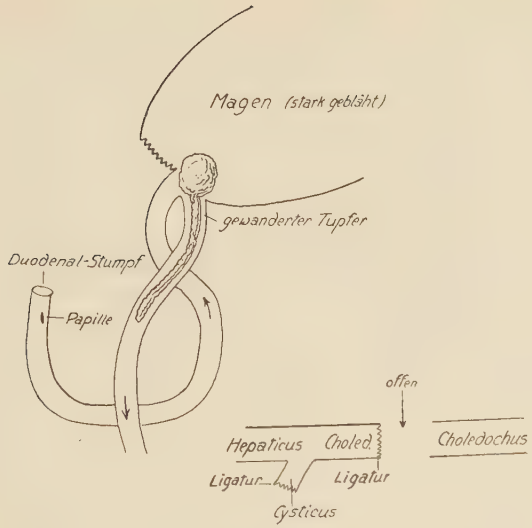

Abb. 3.

Pathol. anat. Diagn.: Laparatomiewunde, Magenresektion nach Billroth II. Totaler Verschluß des G. E. Lumens durch den im blinden Duodenum zurückgelassenen gewanderten Gazestreifen (Tupfer). Akute Magenblähung mit Zwerchfellhochstand. Operativer Defekt der Gallenblase; operative Ligierung und Durchtrennung des ductus choledochus (distales Choledochusende offen) und Papille durchgängig. Leichter Ikterus der Leber. Sklerose der Aorta. Zwei Zwerchfellcysten. Thrombusartige Intimawucherung mit starker Einengung des Lumens der A. coeliaca.

Befund: Peritoneum und Darmserosa glatt und spiegelnd. Dünndarm mäßig kollabiert; oberes Jejunum kontrahiert; Coecum stärker gebläht. Mehrere 100 ccm Blut im rechten Oberbauch und Douglas. Nach Emporschlagen des Col. transv. zeigt sich der Status einer hinteren Gastro-Jejunostomie mit Naht. Zur E G ist die erste Jejunumschlinge verwendet, eine Stelle, die gut 15 cm vor dem unter dem Mesocolon hervortretenden Duodenum entfernt liegt. Der abführende G. E. Schenkel fühlt sich auffallend hart an, als ob in ihm etwas Kompaktes läge; aufschneiden in situ. Es zeigt sich ein 10 cm langer Gazestreifen, der an seinem oberen Ende knäuelartig aufgerollt ist, mit diesem Knäuel im G. E. Lumen saß und dieses völlig bis zur Undurch-

gängigkeit verschloß. Sofort nach Entfernung des Tupfers zieht süßlich-übelriechendes Gas ab, und der Magen kollabiert deutlich. G. E. ist jetzt für Zeigefinger gut durchgängig. Duodenalstumpf retroperitoneal versenkt. Im Duodenum keine Galle. Sonde gelangt durch die Papille mühelos 4 cm in den Choledochus und stößt dann auf ein Hindernis. Eröffnung des ductus choledochus: Wand zart, auffallenderweise Schleimhaut nicht gallig verfärbt. In 4 cm Abstand von der Papille zeigt sich der Choledochus glatt durchschnitten. Leberwärts eine haselnußgroße gelb durchscheinende Cyste, an derem distalen Ende eine Catgut-Ligatur liegt, die das proximale Ende abbindet. Einmündender Cysticus distal abgebunden, $2\,^1/_2$ cm lang erhalten. Direkte Fortsetzung des Choledochus in den Hepaticus (siehe Abb. 4).

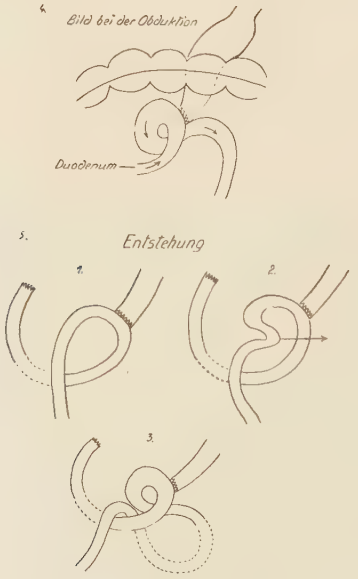

Abb. 4.

Da bis heute verhältnismäßig wenig Fälle beschrieben sind, bei denen Mesenterialvenenthrombose eine wichtige oder sogar entscheidende Rolle bei Ileus-Erkrankungen gespielt hat, sollen drei einschlägige Vorkommnisse aus dem Beobachtungskreis des Göttinger Pathologischen Instituts ausführlich beschrieben werden.

Nach Wilms werden zwei Arten von Thrombose der Mesenterialvenen unterschieden:

1. Ein Teil ist blutstrom-gleichgerichtet, also anfangend von den kleinen Venen zu den größeren hin.

2. Ein anderer Teil entwickelt sich gegen den Blutstrom, vom Stamm der Vena mesenterica sup. eventuell der Pfortader ausgehend zu den Venenwurzeln hin. Unter den 94 Ileus Fällen des Dünndarms aus dem Göttinger Pathologischen Institut sind wie gesagt, folgende 3 Fälle mit Mesenterialvenenthrombose; das entspricht ungefähr einer Prozentzahl von 3,2.

1. Adolf H., 43 J., Müller, gestorben 20. IV. 23.

Operation: 19. IV. 23. Resektion von 2,8 m Dünndarm wegen blutiger Infarcierung. Thrombose der Mesenterialgefäße.

Patholog. anatom. Diagnose.

Pfortaderthrombose, fortgesetzt in die Mesenterialvenen und V. lienalis. Zustand nach Resektion des größten Teiles des Dünndarms wegen Ileus. Hämorrhagische Infarcierung des in situ belassenen Jejunumteils. Beginnende Lebercirrhose (atrophische).

Milztumor: Frische fibrinöse Peritonitis. Alveoläres Lungenemphysem.

Sektionsbericht des Abdomens.

Die nach unten zu liegenden Dünndarmschlingen sind miteinander verklebt. In der Längsrichtung des Darmes sieht man stärker injizierte Streifen, sowie Fibrinauflagerungen. 50 cm oberhalb der Ileocoecalklappe ist der Dünndarm durch Seit zu Seit Anastomose miteinander vereinigt; der obere zuführende Abschnitt hat dabei die Stärke etwa eines Fahrradschlauches, während der abführende Dünndarm kontrahiert ist und höchstens die Stärke eines Daumens hat. In der Gegend der Anastomose zeigt die Darmserosa stärkere Trübung und fibrinösen Belag, ist jedoch durchgängig. Der von der Flex. duodeno-jejunalis bis zur Anastomose ziehende obere Abschnitt ist etwa 1 m lang, so daß der ganze vorhandene Dünndarm noch eine Länge von ca. $1\,^1/_2$ m hat. Der obere wie der untere Dünndarm enthält eine schleimig blutige Flüssigkeit. Außerdem zeigt das proximale Ende nekrotische Darmwand von schwarzer Farbe. Es ist eine Anastomose zwischen oberem Jejunum und unterem Ileum.

Eine Kontrolle der Mesenterialgefäße ergibt fortgesetzte rote Thrombem in der Vena lienalis und den V. mesentericae. Da, wo die Gefäße des Abdomens sich zum Pfortaderstamm vereinigen, findet man schmierige, geschichtete, der Venenwand fest anhaftende Tromben von grauer Farbe, die sich nach dem Pfortaderstamm zu verfolgen lassen, aber nicht in die Leber fortsetzen. Die Leber hat eine grobe granulierte Oberfläche; auf dem Schnitt sieht man eine insuläre Zeichnung bei reichlichem Bindegewebe zwischen den Inseln. Auf dem Schnitt herrscht eine grüngelbe Farbe vor, wobei jedoch die gelben Partien unregelmäßig verteilt erscheinen.

Die Milz zeigt Verwachsungen nach hinten mit dem Wandperitoneum, ist groß. Auf dem Schnitt ist die Zeichnung angedeutet, blaurote Farbe überwiegt. Es läßt sich wenig Saft abstreichen.

Epikrise: Ileus sekundär, Thrombose zuerst, vielleicht nach Infektion.

Der Ileus ist in diesem Fall als sekundäre Erscheinung aufzufassen. Zuerst thrombosierten die Mesenterialgefäße, wahrscheinlich als Folge einer, wenn auch noch so geringfügigen Infektion. Diese Verlegung der Gefäße verursachte dann einen funktionellen Ileus.

2. Barbara N., 56 J. Ex. 29. X. 23., Ehefrau.

Klin. Diagnose: Ileus auf Grund eingeklemmter Inguinalhernie.

Operation: 26. X. 23. Resektion von 20 cm Dünndarm.

Pathol. anat. Diagnose.

Operierte Hernia inguinal. inc. Frische hämorrhagische Infarcierungen des Darmes infolge Mesenterialvenenthrombose im Bereich des zuführenden Dünndarmschenkels. Allgemeine eitrige Peritonitis. Cholelithiasis. Chron. Cholecystitis. Multiple frische Thromben in den kleineren Ästen der Nierenvenen.

Sektionsbericht des Abdomens.

Bei Eröffnung entleert sich 150 ccm schmutzig graue, stinkende eitrige Flüssigkeit. Perforationen. Serosa der Umgebung ist schmutzig gelbgrün verfärbt; die Darmwand ist hier so zerreißlich, daß schon der geringste Zug die Perforation vergrößert. Die umgebende Schleimhaut ist hämorrhagisch infarciert. In der erwähnten perforierten Stelle ist operativ eine Entero-Anastomose

nach Darmresektion angelegt. Abführender Schenkel und Anastomose vollständig intakt. 6 cm oberhalb der Anastomose sind die Perforationen. In dem Mesenterium dieses Gebietes sind mehrere thrombosierte Mesenterialvenen.

Epikrise: In diesem Fall ist der Vorgang der Darmlähmung in ganz anderer Weise erfolgt. Zuerst wurde der Darm eingeklemmt in Form einer Hernia inguin. Durch diese mechanische Behinderung trat eine Zirkulationsstörung ein, und damit eine Ernährungsstörung. Dies hatte entzündliche Erscheinungen zur Folge und bewirkte sekundär eine Mesenterialvenenthrombose.

1. Einklemmung,
2. Ernährungsstörung,
3. Entzündung,
4. Thrombose.

3. Louis B., 52 J., Landwirt, gestorben 26. I. 30.

Klinische Angaben.

Operation am 25. I. 30, nachdem seit 8—10 Tagen leichte Leibschmerzen, seit 1 Tag Erbrechen bestanden hatten. 1 m schwärzlich rot verfärbter Darm im obersten Jejunum. Hämorrhagisches Exsudat im freien Abdomen. Das Mesenterium ist im Bereich dieses ganzen Abschnittes ödematös verdickt und im ganzen livid verfärbt, wobei an mehreren Stellen strangförmige dunkelblaue, auch in größere Flecken zusammenfließende Verfärbungen bestehen. Es wird der gesamte geschädigte Darm in einer Länge von etwa 1 m reseciert. Dabei werden viele thrombosierte Venen eröffnet.

Pathol. anat. Diagnose.

Zustand nach Jejunumresektion und Anlegung einer Seit zu Seit Anastomose zwischen oberstem und unterem Dünndarm.

Vollständige frische Thrombose der V. mesenterica sup. und inf. bis in ihre feinen Verzweigungen; teilweise frische Thrombose der V. lienalis; Thrombose des Pfortaderstammes und ihres rechten Astes.

Hämorrhagische Infarcierung des gesamten Dünndarmes, ausgiebige Blutungen im Magen-Darmkanal. Hämorrhagisches Lungenödem. Flächenhafte Pleuraverwachsungen r. Alter kreidiger Tbc. Herd in der rechten Lungenspitze.

Zahlreiche Venensteine im Plexus prostaticus.

Sektionsbericht des Abdomens.

Der ganze Dünndarm ist schwärzlich rot verfärbt. Etwa 2 Hände breit unterhalb der Flex. duodeno. jejunalis findet sich eine Seit zu Seit Anastomose zwischen oberem und unterem Jejunum. V. lienalis ist ungefähr von ihrer Mitte ab durch frische schwarzrote Gerinnsel verschlossen. Diese setzen sich bis in die Pfortader fort. Auch die obere und untere Mesenterialvene ist vollständig bis in ihre feinen Verzweigungen von schwarzroten Gerinnseln erfüllt. Ein gleiches Verhalten zeigt der Stamm der Pfortader und ihr rechter Ast. V. mesenterica sup. ist nach etwa 15 cm langem Verlauf im Bereich der Resektionsstelle unterbunden. Magen, Dünn- und Dickdarm enthalten dunkles flüssiges Blut, teils teerähnliche Massen.

Histologisch zeigt sich an den Arkadenvenen an vielen Stellen eine peri- und mesphlebitische Entzündung, die stellenweise auch auf das angrenzende Gewebe übergeht. Die Thromben sind z. T. sehr leukocytenreich. Auch um kleinere Venenzweige kann man Infiltrate lockerer Art sehen, ohne daß dort schon eine Thrombose ausgesprochen wäre. Hier liegt mehr das Bild einer Stase vor.

Die Arterien sind im großen ganzen in ihrer mittleren Gefäßwand unverändert, während die Adventitia lockere Infiltrate aufweist (keine Periarteriitis nodosa!) Im Gekröse enorme Kapillarstauung, Blutaustritte und Oedembildungen. Ätiologie unklar.

Ein Stück Darmschleimhaut zeigt eine unverkennbare Phlebitis, abgesehen von der Stase und dem weitgreifenden haemorrhagischen Oedem. (Grund unklar).

Epikrise: Aus nicht geklärter Ursache kam es zur schweren venösen Kreislaufstörung im Mesenterialvenengebiet. Stase und Thrombose bis in die Pfortaderverzweigung war die Folge; an sie schloß sich rückläufig eine beginnende venöse Lienalthrombose an. Im Gefolge der Blutaderthrombose sind entzündliche reaktive Prozesse in Gang gekommen. Die Darmlähmung war Folge des Versagens des Blutrücklaufes.

Zusammenfassung.

Drei Vorkommnisse von Mesenterialvenenthrombose in Ileus-Fällen boten ganz verschiedenen Anlaß, bezw. verschiedene Geschichte, wie sich pathologisch-anatomisch klären ließ:

Im ersten Fall lag eine aus unbekannter Ursache entstandene, ältere, gegen die Mesenterialwurzeln aufsteigende Pfortader-

thrombose vor. Sie wurde schließlich Anlaß zur Darmlähmung.

Im zweiten Fall verursachte eine mechanische Einklemmung des Darmes in Form einer Hernia inguin. die Zirkulationsstörung mit sekundärer Mesenterialvenenthrombose.

Im dritten Fall lag aus gänzlich undurchsichtigem Anlaß eine akute Thrombosierung der mesenterialen Venen, also der peripheren Venenabschnitte vor, die sich gegen die Pfortader fortsetzte. Die Darmlähmung müßte hier als sekundäre oder doch als gleichlaufende Erscheinung gewertet werden.

Schluß.

Überschaut man ein so großes Gut von Vorkommnissen des Darmverschlusses, so fällt immer wieder die Verschiedenheit der Fälle auf. Offenbar ist der Anlaß für die Darmlähmung äußerst kompliziert. Und wie so oft bei komplizierten ursächlichen Zusammenordnungen dürfte es auch hier zutreffen, daß in einer gewissen Spielbreite auch einmal Umstände besonders wirksam in Erscheinung treten, die in anderen Fällen gänzlich außer Betracht bleiben. Schon allein das Beispiel der zum Schluß genauer mitgeteilten und beurteilten Fälle meseraischer Venenthrombose zusammen mit Darm-Ileus tut die Richtigkeit obiger Schlüsse dar.

Schrifttum.

Wilms, M., Der Ileus. Pathologie und Klinik des Darmverschlusses. Verlag von Ferdinand Enke 1906.

Handbuch der prakt. Chirurgie des Bauches.

Chirurgie III. Band, 6. Auflage, Stuttgart 1929.

Lebenslauf.

Ich, Ilse Lange, wurde am 1. Juli 1906 als Tochter des Postinspektors Wilhelm Lange und seiner Ehefrau Ella, geb. Messerschmidt, in Kassel geboren. Dort besuchte ich das Oberlyceum von 1913 bis 1926 und bestand zum Schluß die Reifeprüfung. Anschließend war ich ein halbes Jahr als Apothekerpraktikantin tätig, später ein halbes Jahr als Krankenschwester. 1932 begann ich mit meinem medizinischen Studium. Und zwar verbrachte ich sämtliche vorklinischen Semester in Göttingen und bestand hier Ende des Wintersemesters 1934/35 das Physikum. Das erste klinische Semester studierte ich in Düsseldorf, das zweite in Würzburg und die übrigen bis zum Staatsexamen in Göttingen.